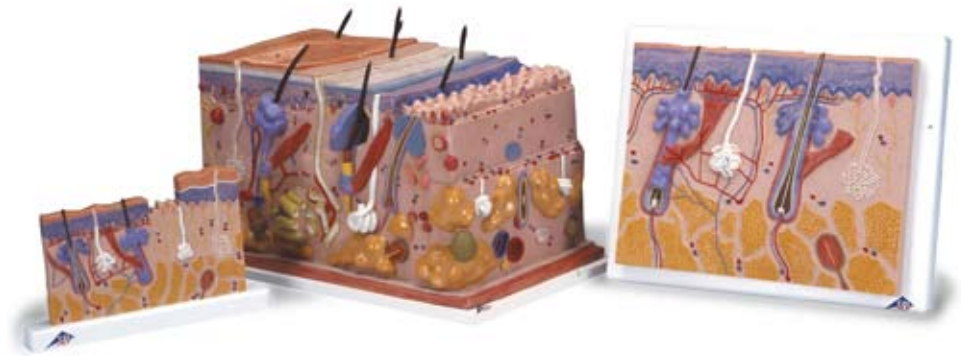



*...going one step further*



**J11**

**J13**

**J10**

**J10**  
**J11**  
**J13**



## Latin

### J10

- I Epidermis
- II Dermis
- III Subcutis
- 1 Glandula sebacea
- 2 Radix pili
- 3 Scapus pili
- 4 M. arrector pili
- 5 Corpusculum tactus (MEISSNER)
- 6 Porus sudorifer
- 7 Corpusculum lamellosum (VATER-PACINI)
- 8 Vagina radice externa
- 9 Vagina radice interna
- 10 Cuticula pili
- 11 Bulbus pili
- 12 Medulla pili
- 13 Cortex pili
- 14 Cellulae adiposae
- 15 Papilla pili
- 16 Glandula sudorifer merocrina
- 17 Stratum reticulare
- 18 Ductus sudorifer
- 19 Stratum papillare
- 20 Stratum basale
- 21 Stratum spinosum
- 22 Stratum germinativum
- 23 Stratum granulosum
- 24 Stratum lucidum
- 25 Stratum corneum

### J11

- I Epidermis
- II Dermis
- III Subcutis
- 1 Corpusculum tactus (MEISSNER)
- 2 Stratum corneum
- 3 Stratum lucidum
- 4 Stratum granulosum
- 5 Stratum spinosum
- 6 Stratum basale
- 7 Stratum germinativum
- 8 Stratum papillare
- 9 Ductus sudorifer
- 10 Stratum reticulare
- 11 Glandula sudorifer merocrina
- 12 Corpusculum lamellosum (VATER-PACINI)
- 13 Cellulae adiposae
- 14 Vagina radice externa
- 15 Vagina radice interna
- 16 Cuticula pili
- 17 Bulbus pili
- 18 Medulla pili
- 19 Cortex pili
- 20 M. arrector pili
- 21 Radix pili
- 22 Glandula sebacea
- 23 Scapus pili
- 24 Porus sudorifer

**J13**

- I Epidermis
- II Dermis
- III Subcutis
- IV Stratum corneum
  - 1 Scapus pili
  - 2 Stratum disjunctum
  - 3 Stratum conjunctum
  - 4 Stratum lucidum
  - 5 Stratum granulosum
  - 6 Stratum spinosum
  - 7 Stratum basale
  - 8 Membrana basalis
  - 9 Plexus venosus subpapillaris
  - 10 Stratum papillare
  - 11 Rete arteriosum subpapillaris
  - 12 Stratum reticulare
  - 13 Ductus sudorifer
  - 14 Plexus venosus corii
  - 15 Rete arteriosum corii
  - 16 Radix pili
  - 17 M. arrector pili
  - 18 Vas lymphaticum
  - 19 Arteriola
  - 20 Nervus
  - 21 Venula
  - 22 Corpusculum bulboideum (KRAUSE)
  - 23 Corpusculum lamellosum (GOLGI-MAZZONI)
  - 24 Corpusculum bulboideum (RUFFINI)
  - 25 Corpusculum lamellosum (VATER-PACINI)
  - 26 A. papillaris
  - 27 V. papillaris
  - 28 Cortex pili
  - 29 Medulla pili
  - 30 Glandula sudorifer merocrina
  - 31 Vagina epithelialis radicularis externa
  - 32 Stratum epitheliale externum
  - 33 Stratum epitheliale internum
  - 34 Cuticula pili
  - 35 Radix pili
  - 36 Glandula sebacea
  - 37 Portio terminalis glandulae sudoriferae apocrinae
  - 38 N. papillaris
  - 39 N. pili
  - 40 Fascia
  - 41 Musculus
  - 42 Cellulae adiposae
  - 43 M. arrector pili
  - 44 Corpusculum tactus (MEISSNER)
  - 45 Porus sudorifer
  - 46 Melanozyt
  - 47 Ductus sudoriferus
  - 48 Corpusculum tactus (MERKEL)

## J10

### Skin Section, 70 times full-size

- I Epidermis
- II Derma
- III Subcutis
- 1 Sebaceous gland
- 2 Root of hair
- 3 Hair shaft
- 4 Arrector muscle of hair
- 5 MEISSNER's tactile corpuscle
- 6 Sweat pore
- 7 VATER-PACINI corpuscle
- 8 Outer root sheath
- 9 Inner root sheath
- 10 Hair cuticle
- 11 Hair bulb
- 12 Medulla of hair
- 13 Cortex of hair
- 14 Adipose cell
- 15 Hair papilla
- 16 Sweat gland
- 17 Reticular layer of dermis
- 18 Sudoriferous duct
- 19 Papillary layer of dermis
- 20 Basal layer of epidermis
- 21 Spinous layer of epidermis
- 22 Stratum germinativum
- 23 Granular layer of epidermis
- 24 Clear layer of epidermis
- 25 Horny layer of epidermis

## J11

### Skin Section, 40 times full-size

- A Section of the scalp
- B Section of the sole of the foot
- I Epidermis
- II Derma
- III Subcutis
- 1 MEISSNER's tactile corpuscle
- 2 Horny layer of epidermis
- 3 Clear layer of epidermis
- 4 Granular layer of epidermis
- 5 Spinous layer of epidermis
- 6 Basal layer of epidermis
- 7 Stratum germinativum
- 8 Papillary layer of dermis
- 9 Sudoriferous duct
- 10 Reticular layer of dermis
- 11 Sweat gland
- 12 VATER-PACINI corpuscle
- 13 Adipose cell
- 14 Outer root sheath
- 15 Inner root sheath
- 16 Hair cuticle
- 17 Hair bulb
- 18 Medulla of hair
- 19 Cortex of hair
- 20 Arrector muscle of hair
- 21 Root of hair
- 22 Sebaceous gland
- 23 Hair shaft
- 24 Sweat pore

## J13

### Skin, Block Model, 70 times full-size

- I Epidermis
- II Derma
- III Subcutis
- IV Horny layer of epidermis
  - 1 Hair shaft
  - 2 Stratum disjunctum
  - 3 Stratum conjunctum
  - 4 Clear layer of epidermis
  - 5 Granular layer of epidermis
  - 6 Spinous layer of epidermis
  - 7 Basal layer of epidermis
  - 8 Basement membrane
  - 9 Subpapillary venous plexus
  - 10 Papillary layer of dermis
  - 11 Subpapillary arterial network
  - 12 Reticular layer of dermis
  - 13 Sudoriferous duct
  - 14 Venous plexus of corium
  - 15 Arterial network of corium
  - 16 Root of hair
  - 17 Arrector muscle of hair
  - 18 Lymph vessel
  - 19 Arteriole
  - 20 Nerve
  - 21 Venula
  - 22 Krause's corpuscle
  - 23 Golgi-Mazzoni corpuscles
  - 24 Brushes of Ruffini
  - 25 VATER-PACINI corpuscle
  - 26 Papillary artery
  - 27 Papillary vein
  - 28 Cortex of hair
  - 29 Medulla of hair
  - 30 Sweat gland
  - 31 Outer epithelial sheath
  - 32 Henle's layer
  - 33 Huxley's layer
  - 34 Hair cuticle
  - 35 Root of hair
  - 36 Sebaceous gland
  - 37 Body of apocrine sudoriferous gland
  - 38 Papillary nerve
  - 39 Hair nerve
  - 40 Fascia
  - 41 Muscle
  - 42 Adipose cell
  - 43 Arrector muscle of hair
  - 44 MEISSNER's tactile corpuscle
  - 45 Sweat pore
  - 46 Melanocyte
  - 47 Duct of apocrine sudoriferous gland
  - 48 Mekel's corpuscles



## J10

### Hautschnitt, 70-fache Größe

- I Oberhaut
- II Lederhaut
- III Unterhautgewebe
- 1 Talgdrüse
- 2 Haarwurzel
- 3 Haarschaft
- 4 Aufrichter des Haares
- 5 MEISSNERsches Tastkörperchen
- 6 Schweißdrüsenöffnung
- 7 VATER-PACINI Körperchen
- 8 Äußere Wurzelscheide
- 9 Innere Wurzelscheide
- 10 Haarhäutchen
- 11 Haarzwiebel
- 12 Haarmark
- 13 Haarrinde
- 14 Fettzelle
- 15 Haarpapille
- 16 Schweißdrüse
- 17 Stratum reticulare
- 18 Schweißdrüsenangang
- 19 Stratum papillare
- 20 Basalschicht
- 21 Stachelzellschicht
- 22 Regenerationsschicht
- 23 Stratum granulosum
- 24 Stratum lucidum
- 25 Hornschicht

## J11

### Hautschnitt, 40-fache Größe

- A Schnitt durch die Kopfhaut
- B Schnitt durch die Haut der Fußsohle
- I Oberhaut
- II Lederhaut
- III Unterhautgewebe
- 1 MEISSNERsches Tastkörperchen
- 2 Hornschicht
- 3 Stratum lucidum
- 4 Stratum granulosum
- 5 Stachelzellschicht
- 6 Basalschicht
- 7 Regenerationsschicht
- 8 Stratum papillare
- 9 Schweißdrüsenangang
- 10 Stratum reticulare
- 11 Schweißdrüse
- 12 VATER-PACINI Körperchen
- 13 Fettzelle
- 14 Äußere Wurzelscheide
- 15 Innere Wurzelscheide
- 16 Haarhäutchen
- 17 Haarzwiebel
- 18 Haarmark
- 19 Haarrinde
- 20 Aufrichter des Haares
- 21 Haarwurzel
- 22 Talgdrüse
- 23 Haarschaft
- 24 Schweißdrüsenöffnung

# Hautmodelle

Deutsch

## J13

### Haut, Blockmodell, 70-fache Größe

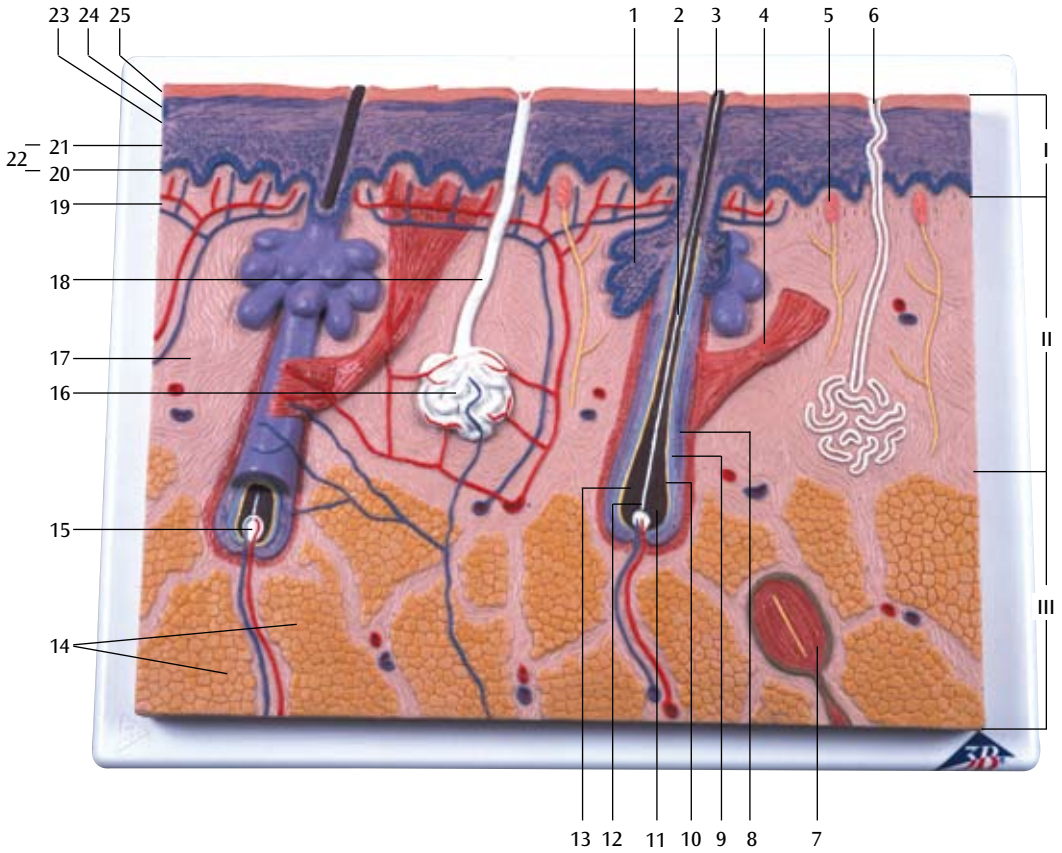
- I Oberhaut
- II Lederhaut
- III Unterhautgewebe
- IV Hornschicht
  - 1 Haarschaft
  - 2 Hornschuppenschicht
  - 3 Innere Hornschicht
  - 4 Stratum lucidum
  - 5 Stratum granulosum
  - 6 Stachelzellschicht
  - 7 Basalschicht
  - 8 Basalmembran
  - 9 Subpapilläres Venengeflecht
- 10 Stratum papillare
- 11 Subpapilläres Arteriennetz
- 12 Stratum reticulare
- 13 Schweißdrüsengang
- 14 Venengeflecht der Lederhaut
- 15 Arteriennetz der Lederhaut
- 16 Haarwurzel
- 17 Aufrichter des Haares
- 18 Lymphgefäß
- 19 Arteriole
- 20 Nerv
- 21 Venula
- 22 Krause-Endkolben
- 23 Golgi-Mazzonische Körperchen
- 24 Ruffinische Körperchen
- 25 VATER-PACINI Körperchen
- 26 Haarpapillenarterie
- 27 Haarpapillenvene
- 28 Haarrinde
- 29 Haarmark
- 30 Schweißdrüse
- 31 Äußere epitheliale Wurzelscheide
- 32 Henlesche Schicht
- 33 Huxleysche Schicht
- 34 Haarhäutchen
- 35 Haarwurzel
- 36 Talgdrüse
- 37 Duftdrüsenkörper
- 38 Haarpapillennerv
- 39 Haarnerv
- 40 Faszie
- 41 Muskel
- 42 Fettzelle
- 43 Aufrichter des Haares
- 44 MEISSNERSches Tastkörperchen
- 45 Schweißdrüsenöffnung
- 46 Pigmentzelle
- 47 Ausführungsgang der Duftdrüse
- 48 Merkelsche Tastscheiben

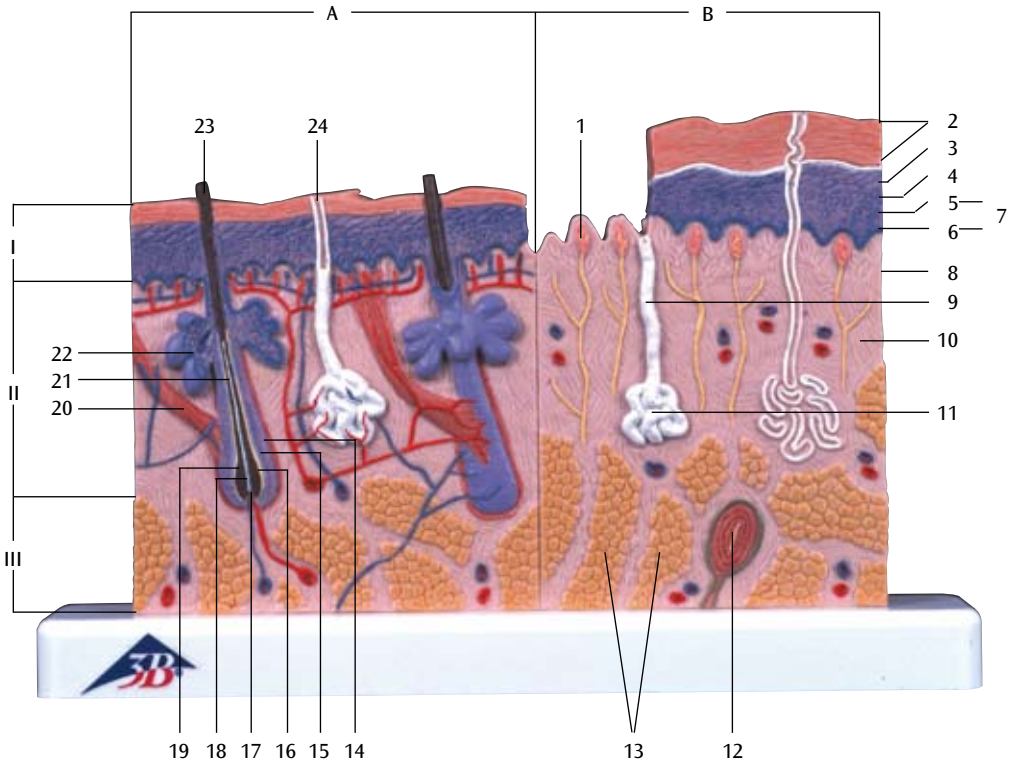




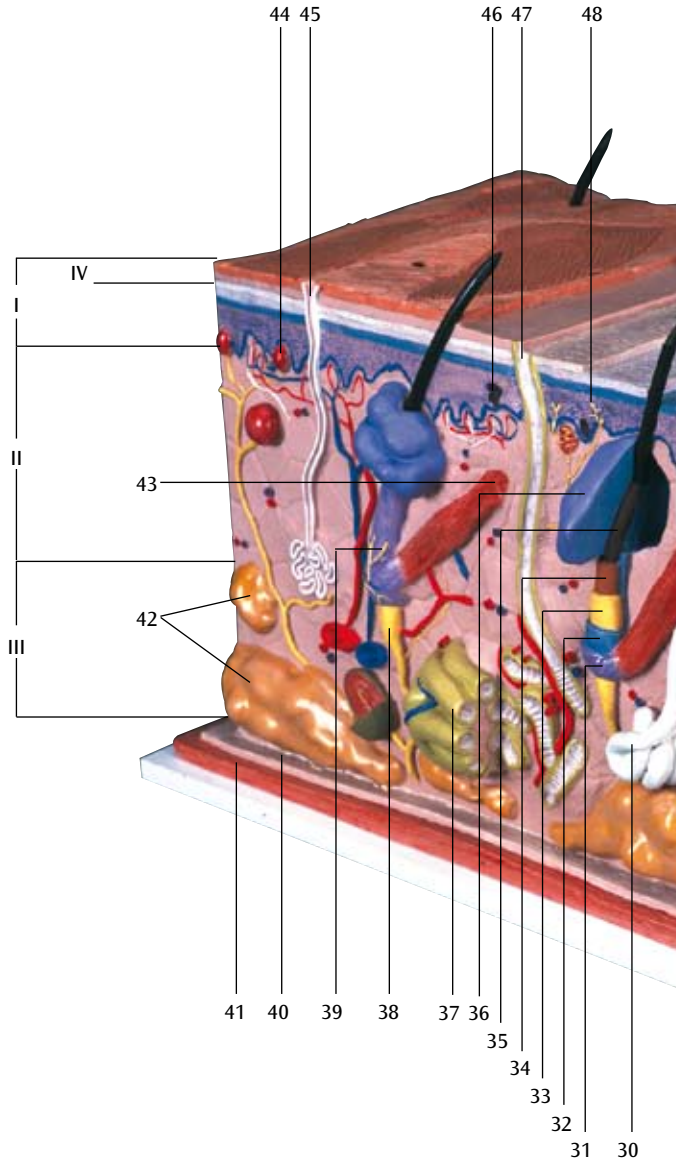


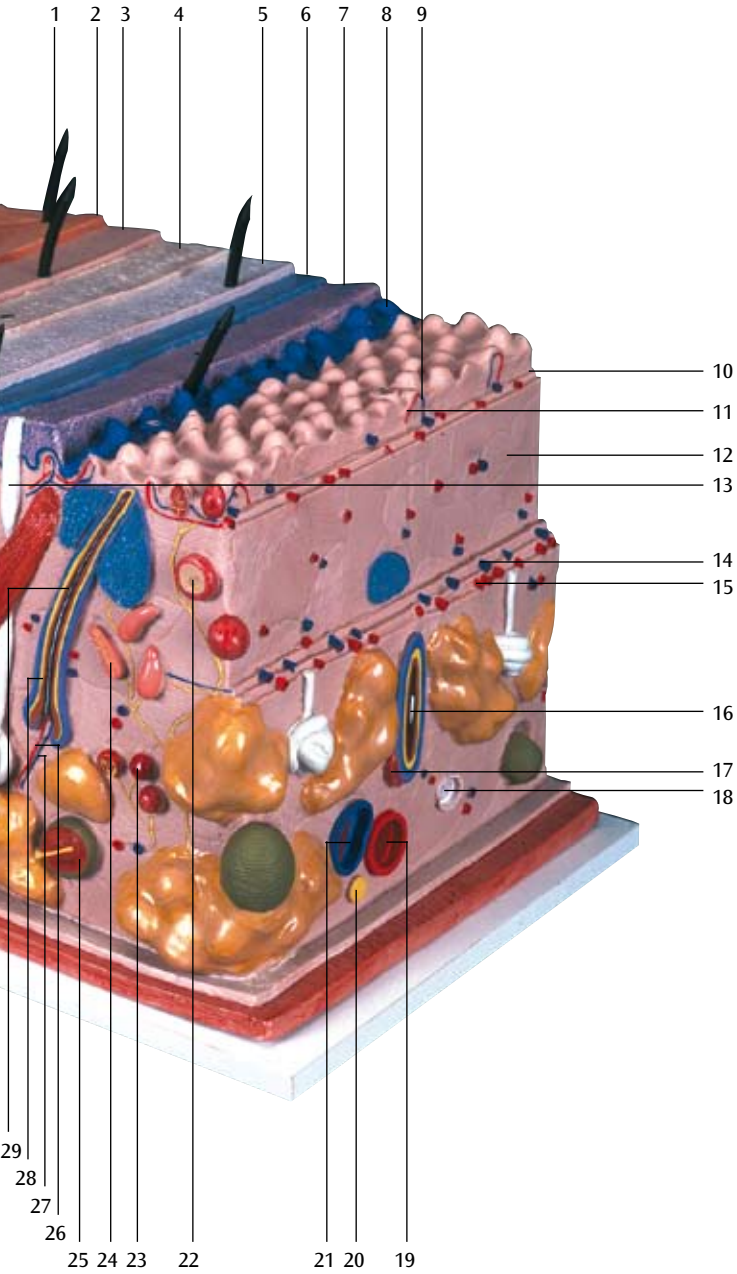
# J10





# J13





# Modelos de la Piel

Español

## J10

### Corte de la piel, 70 veces su tamaño natural

- I Epidermis
- II Dermis
- III Subcutis
- 1 Glándula sebácea
- 2 Raíz pilosa
- 3 Tallo del pelo
- 4 M. erector del pelo
- 5 Corpúsculo de MEISSNER
- 6 Poro sudorífero
- 7 Corpúsculo de VATER-PACINI
- 8 Vaina radicular externa
- 9 Vaina radicular interna
- 10 Cutícula del pelo
- 11 Bulbo peloso
- 12 Médula del pelo
- 13 Corteza del pelo
- 14 Célula adiposa
- 15 Papila pilosa
- 16 Glándula sudorípara
- 17 Capa reticular
- 18 Conducto sudorífero
- 19 Capa papilar
- 20 Capa basal
- 21 Estrato germinativo
- 22 Estrato germinativo
- 23 Estrato granulosa
- 24 Estrato lúcido
- 25 Estrato córneo

## J11

### Corte de la piel, 40 veces su tamaño natural

- A Corte por el cuero cabelludo
- B Corte por la planta del pié
- I Epidermis
- II Dermis
- III Subcutis
- 1 Corpúsculo de MEISSNER
- 2 Estrato córneo
- 3 Estrato lúcido
- 4 Estrato granulosa
- 5 Estrato germinativo
- 6 Capa basal
- 7 Estrato germinativo
- 8 Capa papilar
- 9 Conducto sudorífero
- 10 Capa reticular
- 11 Glándula sudorípara
- 12 Corpúsculo de VATER-PACINI
- 13 Célula adiposa
- 14 Vaina radicular externa
- 15 Vaina radicular interna
- 16 Cutícula del pelo
- 17 Bulbo peloso
- 18 Médula del pelo
- 19 Corteza del pelo
- 20 M. erector del pelo
- 21 Raíz pilosa
- 22 Glándula sebácea
- 23 Tallo del pelo
- 24 Poro sudorífero

## J13

### La piel, modelo en bloque, 70 veces su tamaño natural

- I Epidermis
- II Dermis
- III Subcutis
- IV Estrato córneo
- 1 Tallo del pelo
- 2 Estrato disjuncto
- 3 Estrato conjuncto
- 4 Estrato lúcido
- 5 Estrato granulosa
- 6 Estrato germinativo
- 7 Capa basal
- 8 Membrana basal
- 9 Plexo venoso subpapilar
- 10 Capa papilar
- 11 Red arterioso subpapilar
- 12 Capa reticular
- 13 Conducto sudorífero
- 14 Plexo venoso da derme
- 15 Red arterioso del dermis
- 16 Raíz pilosa
- 17 M. erector del pelo
- 18 Vaso linfático
- 19 Arteriola
- 20 Nervio
- 21 Venula
- 22 Corpúsculos de Krause
- 23 Corpúsculos de Golgi-Mazzoni
- 24 Corpúsculos de Ruffine
- 25 Corpúsculo de VATER-PACINI
- 26 A. papilar
- 27 V. papilar
- 28 Corteza del pelo
- 29 Médula del pelo
- 30 Glándula sudorípara
- 31 Vaina epitelial externa
- 32 Estrato de Henle
- 33 Estrato de Huxley
- 34 Cutícula del pelo
- 35 Raíz pilosa
- 36 Glándula sebácea
- 37 Cuerpo de la glándula sudorífera
- 38 N. papilar
- 39 N. capilar
- 40 Aponeurosis
- 41 Músculo
- 42 Célula adiposa
- 43 M. erector del pelo
- 44 Corpúsculo de MEISSNER
- 45 Poro sudorífero
- 46 Celula pigmentada
- 47 Ducto sudorífero
- 48 Corpúsculo de MERKEL



# Modèles de la Peau

Français

## J10

### Coupe de la peau, agrandie 70 fois

- I Epiderme
- II Derme
- III Tissu cellulaire sous-cutané
- 1 Glande sébacée
- 2 Racine du poil
- 3 Tige du poil
- 4 M. arrecteur du poil
- 5 Corpuscule de MEISSNER
- 6 Orifice de la glande sudoripare
- 7 Corpuscule de PACINI
- 8 Vagina radialis externe
- 9 Vagina radialis interne
- 10 Cuticule du poil
- 11 Bulbe pileux
- 12 Moelle du poil
- 13 Cortex du poil
- 14 Cellule adipeuse
- 15 Papille pileuse
- 16 Glande sudoripare
- 17 Couche réticulaire du derme
- 18 Canal sudorifère
- 19 Corps papillaire du derme
- 20 Couche basale de l'épiderme
- 21 Couche de MALPIGHI de l'épiderme
- 22 Couche de MALPIGHI
- 23 Couche granuleuse de l'épiderme
- 24 Couche lucide de l'épiderme
- 25 Couche cornée de l'épiderme

## J11

### Coupe de la peau, agrandie 40 fois

- A Section du cuir chevelu
- B Section de la plante du pied
- I Epiderme
- II Derme
- III Tissu cellulaire sous-cutané
- 1 Corpuscule de MEISSNER
- 2 Couche cornée de l'épiderme
- 3 Couche lucide de l'épiderme
- 4 Couche granuleuse de l'épiderme
- 5 Couche de MALPIGHI de l'épiderme
- 6 Couche basale de l'épiderme
- 7 Couche de MALPIGHI
- 8 Corps papillaire du derme
- 9 Canal sudorifère
- 10 Couche réticulaire du derme
- 11 Glande sudoripare
- 12 Corpuscule de PACINI
- 13 Cellule adipeuse
- 14 Vagina radialis externe
- 15 Vagina radialis interne
- 16 Cuticule du poil
- 17 Bulbe pileux
- 18 Moelle du poil
- 19 Cortex du poil
- 20 M. arrecteur du poil
- 21 Racine du poil
- 22 Glande sébacée
- 23 Tige du poil
- 24 Orifice de la glande sudoripare



## J13

### Coupe de la peau, modèle en bloc, agrandie 70 fois

- I Epiderme
- II Derme
- III Tissu cellulaire sous-cutané
- IV Couche cornée de l'épiderme
- 1 Tige du poil
- 2 Stratum disjunctum
- 3 Stratum conjunctum
- 4 Couche lucide de l'épiderme
- 5 Couche granuleuse de l'épiderme
- 6 Couche de MALPIGHI de l'épiderme
- 7 Couche basale de l'épiderme
- 8 Couche sous-épithéliale
- 9 Plexus veineux sous-cutané
- 10 Corps papillaire du derme
- 11 Réseau artérielle
- 12 Couche réticulaire du derme
- 13 Canal sudorifère
- 14 Plexus veineux du chorion
- 15 Réseau artérielle du chorion
- 16 Racine du poil
- 17 M. arrecteur du poil
- 18 Vaisseau lymphatique
- 19 Artériole
- 20 Nerf
- 21 Veinule
- 22 Corpuscule de Krause
- 23 Corpuscule de Golgi-Mazzoni
- 24 Corpuscules de Ruffini
- 25 Corpuscule de PACINI
- 26 Artère papillaire
- 27 Veine papillaire
- 28 Cortex du poil
- 29 Moelle du poil
- 30 Glande sudoripare
- 31 Gaine épithéliale externe
- 32 Couche de Henle
- 33 Couche de Huxley
- 34 Cuticule du poil
- 35 Racine du poil
- 36 Glande sébacée
- 37 Corps de la glande apocrine sudoripare
- 38 Nerf papillaire
- 39 Nerf du poil
- 40 Aponévrose
- 41 Muscle
- 42 Cellule adipeuse
- 43 M. arrecteur du poil
- 44 Corpuscule de MEISSNER
- 45 Orifice de la glande sudoripare
- 46 Mélanocyte
- 47 Canal excréteur de la glande apocrine sudoripare
- 48 Corpuscule de MERKEL



# Modelos de Pele

Português

## J10

### Seção de pele, 70 x tamanho natural

- I Epiderme
- II Derme
- III Subcutânea
- 1 Glândula sebácea
- 2 Raiz do pêlo
- 3 Haste do pêlo
- 4 M. eretor do pêlo
- 5 Corpúsculo tátil de MEISSNER
- 6 Poro de suor
- 7 Corpúsculo tátil de VATER-PACINI
- 8 Bainha radicular externa
- 9 Bainha radicular interna
- 10 Cutícula do pêlo
- 11 Bulbo piloso
- 12 Medula do pêlo
- 13 Córtex do pêlo
- 14 Célula adiposa
- 15 Papila pilosa
- 16 Glândula sudorípara
- 17 Estrato reticular
- 18 Ducto sudorífero
- 19 Estrato papilar
- 20 Estrato basal
- 21 Estrato espinhoso
- 22 Estrato germinativo
- 23 Estrato granuloso
- 24 Estrato lúcido
- 25 Estrato córneo

## J11

### Seção de pele, 40 x tamanho natural

- A Corte pelo couro cabeludo
- B Corte pela planta do pé
- I Epiderme
- II Derme
- III Subcutânea
- 1 Corpúsculo tátil de MEISSNER
- 2 Estrato córneo
- 3 Estrato lúcido
- 4 Estrato granuloso
- 5 Estrato espinhoso
- 6 Estrato basal
- 7 Estrato germinativo
- 8 Estrato papilar
- 9 Ducto sudorífero
- 10 Estrato reticular
- 11 Glândula sudorípara
- 12 Corpúsculo tátil de VATER-PACINI
- 13 Célula adiposa
- 14 Bainha radicular externa
- 15 Bainha radicular interna
- 16 Cutícula do pêlo
- 17 Bulbo piloso
- 18 Medula do pêlo
- 19 Córtex do pêlo
- 20 M. eretor do pêlo
- 21 Raiz do pêlo
- 22 Glândula sebácea
- 23 Haste do pêlo
- 24 Poro de suor

## J13

### **Pele, modelo em bloco, 70 x tamanho natural**

- I Epiderme
- II Derme
- III Subcutânea
- IV Estrato córneo
  - 1 Haste do pêlo
  - 2 Estrato disjuncto
  - 3 Estrato conjuncto
  - 4 Estrato lúcido
  - 5 Estrato granuloso
  - 6 Estrato espinhoso
  - 7 Estrato basal
  - 8 Lâmina basal
  - 9 Plexo venoso subpapilar
  - 10 Estrato papilar
  - 11 Rede arterioso subpapilar
  - 12 Estrato reticular
  - 13 Ducto sudorífero
  - 14 Plexo venoso del dermis
  - 15 Rede arterioso da derme
  - 16 Raiz do pêlo
  - 17 M. eretor do pêlo
  - 18 Vaso linfático
  - 19 Arteriola
  - 20 Nervo
  - 21 Vênula
  - 22 Corpúsculos de Krause
  - 23 Corpúsculo de Golgi-Mazzoni
  - 24 Corpúsculos de Ruffini
  - 25 Corpúsculo tátil de VATER-PACINI
  - 26 Artéria papilar
  - 27 Veia papilar
  - 28 Córtex do pêlo
  - 29 Medula do pêlo
  - 30 Glândula sudorípara
  - 31 Bainha epitelial externa
  - 32 Bainha de Henle
  - 33 Bainha de Huxley
  - 34 Cutícula do pêlo
  - 35 Raiz do pêlo
  - 36 Glândula sebácea
  - 37 Corpo da glândula sudorípara
  - 38 Nervo papilar
  - 39 Nervo capilar
  - 40 Fascia
  - 41 Musculus
  - 42 Célula adiposa
  - 43 M. eretor do pêlo
  - 44 Corpúsculo tátil de MEISSNER
  - 45 Poro de suor
  - 46 Célula pigmentada
  - 47 Ducto sudorífero
  - 48 Corpúsculo tátil de MERKEL



# 皮膚モデル

日本語

## J10

### 皮膚、70倍大モデル

- I 表皮
- II 真皮
- III 皮下組織
- 1 脂腺
- 2 毛根
- 3 毛幹
- 4 立毛筋
- 5 マイスネル(触覚)小体
- 6 汗口
- 7 フェーテル・パチニ(層板)小体
- 8 外根鞘
- 9 内根鞘
- 10 毛小皮
- 11 毛球
- 12 毛髄質
- 13 毛皮質
- 14 脂肪細胞
- 15 毛乳頭
- 16 汗腺体
- 17 網状層
- 18 汗腺管
- 19 乳頭層
- 20 基底層
- 21 有棘層
- 22 胚芽層
- 23 顆粒層
- 24 淡明層
- 25 角質層

## J11

### 皮膚、40倍大モデル

- A 頭皮部
- B 足底部
- I 表皮
- II 真皮
- III 皮下組織
- 1 マイスネル(触覚)小体
- 2 角質層
- 3 淡明層
- 4 顆粒層
- 5 有棘層
- 6 基底層
- 7 胚芽層
- 8 乳頭層
- 9 汗腺管
- 10 網状層
- 11 汗腺体
- 12 フェーテル・パチニ(層板)小体
- 13 脂肪細胞
- 14 外根鞘
- 15 内根鞘
- 16 毛小皮
- 17 毛球
- 18 毛髄質
- 19 毛皮質
- 20 立毛筋
- 21 毛根
- 22 脂腺
- 23 毛幹
- 24 汗口

## J13

## 皮膚、70倍大・ブロックモデル

- |     |                 |    |                 |
|-----|-----------------|----|-----------------|
| I   | 表皮              | 32 | ヘンレ層            |
| II  | 真皮              | 33 | ハックスレー層         |
| III | 皮下組織            | 34 | 毛小皮             |
| IV  | 角質層             | 35 | 毛根              |
| 1   | 毛幹              | 36 | 脂腺              |
| 2   | 剥離層             | 37 | 大汗腺(アポクリン汗腺)の腺体 |
| 3   | 結合層             | 38 | 乳頭神経            |
| 4   | 淡明層             | 39 | 毛神経             |
| 5   | 顆粒層             | 40 | 筋膜              |
| 6   | 有棘層             | 41 | 筋肉              |
| 7   | 基底層             | 42 | 脂肪細胞            |
| 8   | 基底膜             | 43 | 立毛筋             |
| 9   | 浅乳頭下静脈叢         | 44 | マイスネル(触覚)小体     |
| 10  | 乳頭層             | 45 | 汗口              |
| 11  | 乳頭下動脈網          | 46 | メラニン細胞(メラノサイト)  |
| 12  | 網状層             | 47 | 大汗腺(アポクリン汗腺)の導管 |
| 13  | 小汗腺(エクリン汗腺)の導管  | 48 | メルケル(触覚)細胞      |
| 14  | 真皮静脈叢           |    |                 |
| 15  | 真皮動脈網           |    |                 |
| 16  | 毛根              |    |                 |
| 17  | 立毛筋             |    |                 |
| 18  | リンパ管            |    |                 |
| 19  | 細動脈             |    |                 |
| 20  | 神経              |    |                 |
| 21  | 細静脈             |    |                 |
| 22  | クラウゼ小体          |    |                 |
| 23  | ゴルジ・マツォニ小体      |    |                 |
| 24  | ルフィニ小体          |    |                 |
| 25  | ファーテル・パチニ(層板)小体 |    |                 |
| 26  | 乳頭動脈            |    |                 |
| 27  | 乳頭静脈            |    |                 |
| 28  | 毛皮質             |    |                 |
| 29  | 毛髓質             |    |                 |
| 30  | 小汗腺(エクリン汗腺)の腺体  |    |                 |
| 31  | 外根鞘             |    |                 |

**J10**

皮肤 放大 70 倍

- I. 表皮
- II. 真皮
- III. 皮下组织
- 1. 皮脂腺
- 2. 毛根
- 3. 毛干
- 4. 立毛肌
- 5. 触觉小体
- 6. 汗口
- 7. 环层小体
- 8. 根外鞘
- 9. 根内鞘
- 10. 毛表皮
- 11. 毛球
- 12. 毛髓质
- 13. 毛皮质
- 14. 脂肪细胞
- 15. 毛乳头
- 16. 汗腺体
- 17. 网状层
- 18. 汗腺管
- 19. 乳头层
- 20. 基底层
- 21. 有棘层
- 22. 胚芽层
- 23. 颗粒层
- 24. 表皮透明层
- 25. 角质层

**J11**

皮肤 放大 40 倍

- A. 头皮部
- B. 足底部
- I. 表皮
- II. 真皮
- III. 皮下组织
- 1. 触觉小体
- 2. 角质层
- 3. 透明层
- 4. 颗粒层
- 5. 有棘层
- 6. 基底层
- 7. 胚芽层
- 8. 乳头层
- 9. 汗腺管
- 10. 网状管
- 11. 汗腺体
- 12. 环层小体
- 13. 脂肪细胞
- 14. 根外鞘
- 15. 根内鞘
- 16. 毛小皮
- 17. 毛球
- 18. 毛髓质
- 19. 毛皮质
- 20. 立毛肌
- 21. 毛根
- 22. 脂腺
- 23. 毛干
- 24. 汗口

J13

皮肤 放大 70 倍

- |               |            |
|---------------|------------|
| I. 表皮         | 37. 大汗腺腺体  |
| II. 真皮        | 38. 乳头神经   |
| III. 皮下组织     | 39. 毛神经    |
| IV. 角质层       | 40. 肌膜     |
| 1. 毛干         | 41. 肌肉     |
| 2. 剥离层        | 42. 脂肪细胞   |
| 3. 结合层        | 43. 竖毛肌    |
| 4. 透明层        | 44. 触觉小体   |
| 5. 颗粒层        | 45. 汗口     |
| 6. 有棘层        | 46. 黑素细胞   |
| 7. 基底层        | 47. 分泌汗腺导管 |
| 8. 基底膜        | 48. 默克尔小体  |
| 9. 浅乳头下静脉丛    |            |
| 10. 乳头层       |            |
| 11. 乳头下动脉网    |            |
| 12. 网状层       |            |
| 13. 汗腺导管      |            |
| 14. 真皮静脉丛     |            |
| 15. 真皮动脉网     |            |
| 16. 毛根        |            |
| 17. 竖毛肌       |            |
| 18. 淋巴管       |            |
| 19. 细动脉       |            |
| 20. 神经        |            |
| 21. 细静脉       |            |
| 22. 克劳泽小体     |            |
| 23. 高尔基-马佐尼小体 |            |
| 24. 鲁菲尼小体     |            |
| 25. 环层小体      |            |
| 26. 乳头动脉      |            |
| 27. 乳头静脉      |            |
| 28. 毛皮质       |            |
| 29. 毛髓质       |            |
| 30. 汗腺腺体      |            |
| 31. 根外鞘       |            |
| 32. 亨勒层       |            |
| 33. 赫青黎层      |            |
| 34. 毛小皮       |            |
| 35. 毛根        |            |
| 36. 脂腺        |            |





**3B SCIENTIFIC® PRODUCTS**

**3B Scientific GmbH**

Rudorffweg 8 • 21031 Hamburg • Germany

Tel.: + 49-40-73966-0 • Fax: + 49-40-73966-100

[www.3bscientific.com](http://www.3bscientific.com) • [3b@3bscientific.com](mailto:3b@3bscientific.com)

© Copyright 2006 for instruction manual and design of product:  
3B Scientific GmbH, Germany