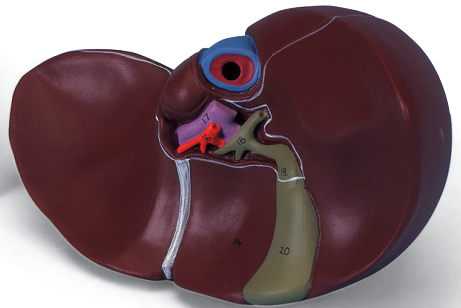
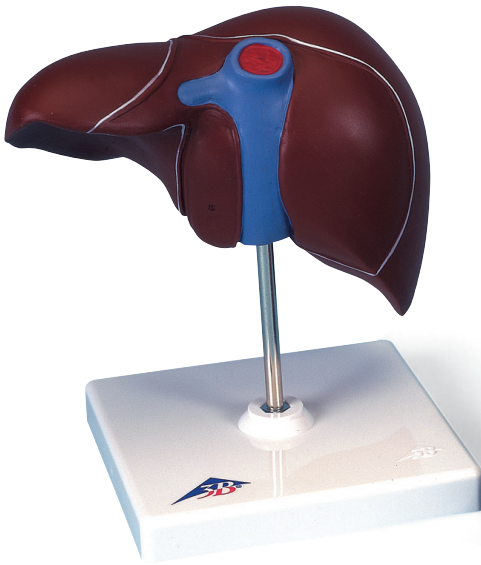



...going one step further



K25 (1000313)

Latin

Hepar cum vesica biliaris

- 11 Hepar
 - a Lobus hepatis dexter
 - b Lobus hepatis sinister
- 14 Lobus quadratus
- 15 Lobus caudatus
- 16 A. hepatica propria
- 17 V. portae hepatis
- 18 Ductus hepaticus communis
- 19 Collum vesicae biliaris
- 20 Vesica biliaris



Liver with Gall Bladder

English

- 11 Liver
 - a Right lobe of liver
 - b Left lobe of liver
- 14 Quadrate lobe
- 15 Caudate lobe
- 16 Proper hepatic artery
- 17 Hepatic portal vein
- 18 Common hepatic duct
- 19 Neck of gallbladder
- 20 Gallbladder



- 11 Leber
 - a Rechter Leberlappen
 - b Linker Leberlappen
- 14 Quadratischer Leberlappen
- 15 Schwanzförmiger Leberlappen
- 16 Eigene Leberschlagader
- 17 Pfortader
- 18 Gemeinsamer Lebergang
- 19 Gallenblasenhals
- 20 Gallenblase



Hígado con vesícula biliar

Español

- 11 Hígado
 - a Lóbulo derecho
 - b Lóbulo izquierdo
- 14 Lóbulo cuadrado
- 15 Lóbulo caudado
- 16 A. hepática propia
- 17 V. porta hepática
- 18 Conducto hepático común
- 19 Vesícula biliar, cuello
- 20 Vesícula biliar



- 11 Foie
 - a Lobe hépatique droit
 - b Lobe hépatique gauche
- 14 Lobe carré
- 15 Lobe caudé
- 16 Artère hépatique propre
- 17 Veine porte hépatique
- 18 Conduit hépatique commun
- 19 Col de la vésicule biliaire
- 20 Vésicule biliaire



Fígado com vesícula biliar

Português

- 11 Fígado
 - a Lobo direito do fígado
 - b Lobo hepático esquerdo
- 14 Lobo quadrado
- 15 Lobo caudado
- 16 Artéria hepática própria
- 17 Veia porta do fígado
- 18 Ducto hepático comum (ducto hepatocístico)
- 19 Colo da vesícula biliar
- 20 Vesícula biliar



- 11 Fegato
 - a Lobo destro
 - b Lobo sinistro
- 14 Lobo quadrato
- 15 Lobo caudato
- 16 A. epatica propria
- 17 V. dell'ilo epatico
- 18 Dotto epatico comune
- 19 Vescica biliare, collo
- 20 Vescica biliare



肝臓，胆嚢付モデル

日本語

- 11 肝臓
 - a 右葉
 - b 左葉
- 14 方形葉
- 15 尾状葉
- 16 固有肝動脈
- 17 門脈
- 18 総肝管
- 19 胆嚢管
- 20 胆嚢



- 11 Печень
 - а Правая доля
 - б Левая доля
- 14 Квадратная доля
- 15 Хвостатая доля
- 16 Печеночная артерия
- 17 Воротная вена
- 18 Желчный проток
- 19 Пузырный проток
- 20 Желчный пузырь



肝

英文

- 11 肝
 - a 右叶
 - b 左叶
- 14 方叶
- 15 尾状叶, 肝尾叶
- 16 肝动脉
- 17 后缘脉
- 18 胆管
- 19 胆囊管
- 20 胆囊





3B SCIENTIFIC® PRODUCTS

3B Scientific GmbH
Rudorffweg 8 • 21031 Hamburg • Germany
Tel.: + 49-40-73966-0 • Fax: + 49-40-73966-100
www.3bscientific.com • 3b@3bscientific.com

© Copyright 1997 / 2008 for instruction manual and design of product:
3B Scientific GmbH, Germany