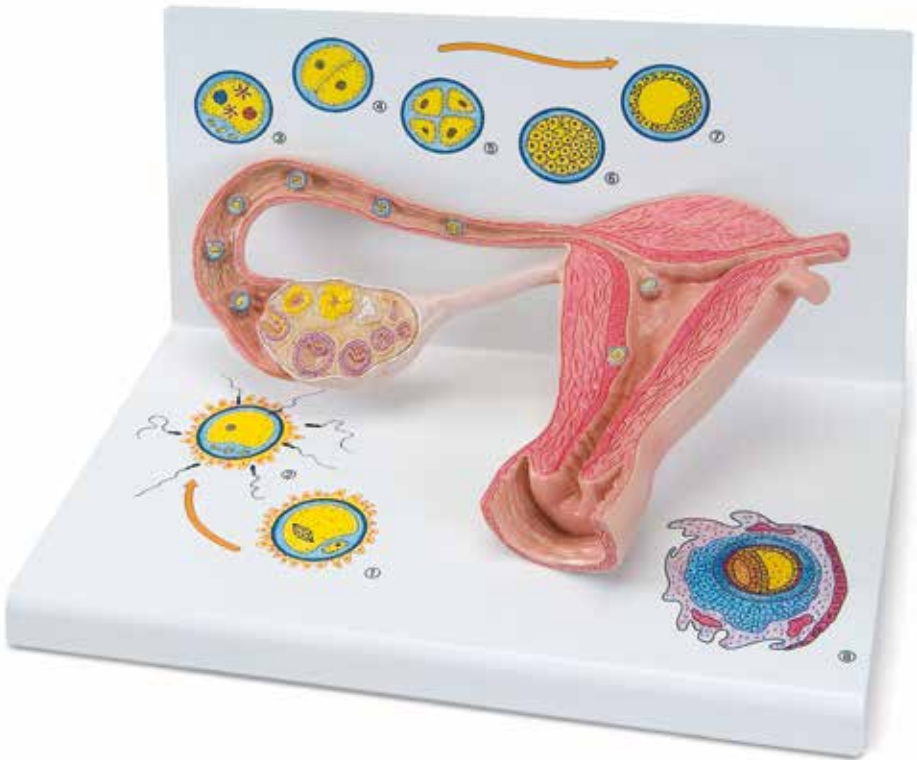




...going one step further



L01
(1000320)

Latin

- 1 Uterus
- 2 Cavitas uteri
- 3 Endometrium
- 4 Myometrium
- 5 Vagina
- 6 Corpus luteum
- 7 Corpus albicans
- 8 Folliculus ovaricus primordialis
- 9 Folliculus ovaricus primarius
- 10 Folliculus ovaricus secundarius
- 11 Folliculi ovarici vesiculosi
- 12 Ovarium
- 13 Folliculus ovaricus vesiculosus
- 14 Ovulatio
- 15 Impregnatio
- 16 Spermatozoon
- 17 Ovum cum pronuclei
- 18 Duo blastomeri
- 19 Quattuor blastomeri
- 20 Tuba uterina
- 21 Morula
- 22 Bastocystis
- 23 Implantatio
- 24 Oocyty secundarius
- 25 Corona radiata
- 26 Zona pellucida
- 27 Ovum
- 28 Polocyti
- 29 Blastomeri
- 30 Trophoblastus
- 31 Blastocelia
- 32 Embryoblastus
- 33 Decidua capsularis
- 34 Saccus vitellinus
- 35 Cavitas amniotica
- 36 Mesoderma
- 37 Coelom



Stages of fertilisation and blastogenesis

The model provides a schematic representation to illustrate the maturation of ova, ovulation, fertilisation and blastogenesis up until the embryo is implanted in the wall of the womb. The stages of development can be seen in large-scale models inside the ovary, the fallopian tubes and the womb. In some cases, even larger scale versions can be seen on the base.

Inside the ovary, primordial, primary, secondary and tertiary follicles can all be seen as well as a split tertiary follicle and a yellow body (corpus luteum).

In the fallopian tube near the ovary there is a recently split ovum with pellucid zone and corona radiata (part of the follicular epithelium) (Fig. 1). Further along in the ampulla of the uterine tube (ampulla tuba uterina), a sperm is penetrating an ova (fertilisation) (Fig. 2) Further along the fallopian tube a fertilised ovum (zygote) is shown with both a male and a female pronucleus (Fig. 3).

The following stages of cleavage are illustrated:

- Two-cell stage (Fig. 4)
- Four-cell stage (Fig. 5)
- Segmentation spheres (morula) (Fig. 6)

In the womb (cavitas uteri) is a four-day-old blastocyst (Fig. 7) and an embryo of about 12 days old, that is now fully implanted into the mucous membrane of the womb (Fig. 8).

- | | |
|----------------------------------------------------|-------------------------------------------------|
| 1 Uterus | 30 Trophoblast |
| 2 Uterine cavity | 31 Cleavage, segmentation or subgerminal cavity |
| 3 Endometrium | 32 Embryoblast (inner cell mass) |
| 4 Myometrium | 33 Reflex decidua |
| 5 Vagina | 34 Yolk sack |
| 6 Corpus luteum | 35 Amniotic cavity |
| 7 Corpus albicans | 36 Extraembryonic mesoderm |
| 8 Primordial ovarian follicle | 37 Coelom |
| 9 Primary ovarian follicle | |
| 10 Secondary ovarian follicle | |
| 11 Graafian follicles | |
| 12 Ovary | |
| 13 Graafian follicle | |
| 14 Ovulation | |
| 15 Fertilisation | |
| 16 Spermatazoa | |
| 17 Ovum with pronuclei | |
| 18 Two-cell stage | |
| 19 Four-cell stage | |
| 20 Uterine tube | |
| 21 Morula | |
| 22 Blastocyst | |
| 23 Implanted embryo | |
| 24 Split ovum | |
| 25 Corona radiata | |
| 26 Pellucid zone | |
| 27 Ovum | |
| 28 Polar bodies | |
| 29 Blastomere (segmentation sphere, cleavage cell) | |

Stadien der Befruchtung und Keimesentwicklung

Das Modell veranschaulicht als schematische Darstellung die Reifung der Eizelle, des Eisprungs, die Befruchtung und die Keimesentwicklung bis hin zum eingenisteten Keim. Die Entwicklungsstadien sind zum einen vergrößert im Eierstock, Eileiter und in der Gebärmutter und zum anderen teilweise in einer weiteren Vergrößerung auf dem Sockel zu sehen.

Im Eierstock sind Primordial-, Primär-, Sekundär- und Tertiärfollikel sowie ein gesprungener Tertiärfollikel und ein Gelbkörper (Corpus luteum) sichtbar.

Im Eileiter nahe dem Eierstock zeigt sich eine frisch gesprungene Eizelle mit Zona pellucida und Corona radiata (Teil des Follikel­epithels) (Abb. 1). Weiter aufwärts, in der Ausbuchtung des Eileiters (Ampulla tubae uterina), dringt ein Spermium in die Eizelle ein (Imprägnation) (Abb. 2). Im weiteren Verlauf des Eileiters ist eine befruchtete Eizelle (Zygote) mit einem männlichen und einem weiblichen Vorkern abgebildet (Abb. 3).

Folgende Furchungsstadien sind zu sehen:

- Zweizellstadium (Abb. 4)
- Vierzellstadium (Abb. 5)
- Maulbeere (Morula) (Abb. 6)

In der Gebärmutterhöhle (Cavitas uteri) sind eine 4 Tage alte Blastozyste (Abb. 7) und ein ca. 12 Tage alter Keim, der vollständig in die Gebärmutter­schleimhaut implantiert ist (Abb. 8), dargestellt.

- | | |
|--------------------------------------------------------------|-------------------------------------|
| 1 Gebärmutter | 30 Trophoblast |
| 2 Gebärmutterhöhle | 31 Blastozysten­höhle |
| 3 Schleimhaut | 32 Embryoblast |
| 4 Muskelschicht | 33 Teil der Gebärmutter­schleimhaut |
| 5 Scheide | 34 Dottersack |
| 6 Gelbkörper | 35 Amnion­höhle |
| 7 Umgewandelter Gelbkörper | 36 Extraembryonales Mesoderm |
| 8 Primordialfollikel | 37 Chorion­höhle |
| 9 Primärfollikel | |
| 10 Sekundärfollikel | |
| 11 Frühe Tertiärfollikel | |
| 12 Eierstock | |
| 13 Reifer Tertiärfollikel (Graaf'scher Follikel) | |
| 14 Eisprung | |
| 15 Befruchtung | |
| 16 Spermien | |
| 17 Befruchtete Eizelle mit weiblichem und männlichem Vorkern | |
| 18 Zweizellstadium | |
| 19 Vierzellstadium | |
| 20 Eileiter | |
| 21 Maulbeere | |
| 22 Blastozyste | |
| 23 Implantiertes Keim | |
| 24 Gesprungene Eizelle | |
| 25 Corona radiata | |
| 26 Zona pellucida | |
| 27 Ei | |
| 28 Polkörperchen | |
| 29 Blastomere | |

Etapas de la fertilización y formación del embrión

Español

El modelo muestra una representación esquemática del óvulo (huevo maduro), la ovulación, su fertilización y desarrollo hasta llegar a ser un embrión anidado. En la base se pueden observar las etapas de desarrollo, con un aumento, en parte, en el ovario, la tuba uterina y el útero (matriz) y con otros aumentos más.

En el ovario se pueden ver los folículos: primordial, primario, secundario, terciario y vesicular así como el cuerpo lúteo.

En la trompa uterina (de Falopio) próxima al ovario se muestra un ovocito secundario recientemente ovulado, con su zona pelúcida y su corona radiada (parte del epitelio folicular)(Imagen 1.). Más adelante en la ampolla de la trompa uterina, un espermatozoide penetra un ovocito secundario (Imagen 2.). En el transcurso sucesivo en la tuba uterina, se ha formado un cigoto (óvulo fertilizado) con un pronúcleo masculino y un pronúcleo femenino (Imagen 3).

Se pueden observar las siguientes etapas de fertilización:

- Primera segmentación (dos células)(Imagen 4),
- Segunda segmentación (cuatro células) (Imagen 5),
- Mórula (Imagen 6).

Se han representado en la cavidad uterina un blastocisto de cuatro días de edad (Imagen 7) y un embrión adulto de aproximadamente doce días, que ya ha sido implantado en la túnica mucosa del útero (endometrio) (Imagen 8).

- | | |
|------------------------------------------|---------------------------------|
| 1 Útero | 31 Blastocelo |
| 2 Cavidad uterina | 32 Embrioblasto |
| 3 Túnica mucosa, endometrio | 33 Parte del endometrio uterino |
| 4 Túnica muscular, miometrio | 34 Saco vitelino |
| 5 Vagina | 35 Cavidad amniótica |
| 6 Cuerpo lúteo | 36 Mesoderma extraembrional |
| 7 Cuerpo albugíneo | 37 Cavidad cornea |
| 8 Folículo ovárico primordial | |
| 9 Folículo ovárico primario | |
| 10 Folículo ovárico secundario | |
| 11 Folículo ovárico terciario | |
| 12 Ovario | |
| 13 Folículo ovárico vesicular | |
| 14 Ovulación | |
| 15 Fertilización | |
| 16 Espermatozoide | |
| 17 Cigoto | |
| 18 Primera segmentación (dos células) | |
| 19 Segunda segmentación (cuatro células) | |
| 20 Trompa uterina (de Falopio) | |
| 21 Mórula | |
| 22 Blastocisto | |
| 23 Embrión implantado | |
| 24 Ovocito secundario | |
| 25 Corona radiada | |
| 26 Zona pelúcida | |
| 27 Huevo, Óvulo | |
| 28 Cuerpo polar | |
| 29 Blastomero | |
| 30 Trofoblasto | |

Stades de la fécondation et développement embryonnaire

Le modèle illustre, sous forme de représentation schématique, la maturation de l'ovule, l'ovulation, la fécondation et le développement embryonnaire jusqu'à la nidation de l'embryon. Les stades de développement sont d'une part agrandis dans l'ovaire, les oviductes et dans l'utérus et, d'autre part, représentés sur le socle, en partie dans un agrandissement supplémentaire.

Dans l'ovaire, on distingue les follicules primordiaux, primaires, secondaires et tertiaires ainsi qu'un follicule tertiaire libéré et un corps jaune (corpus luteum).

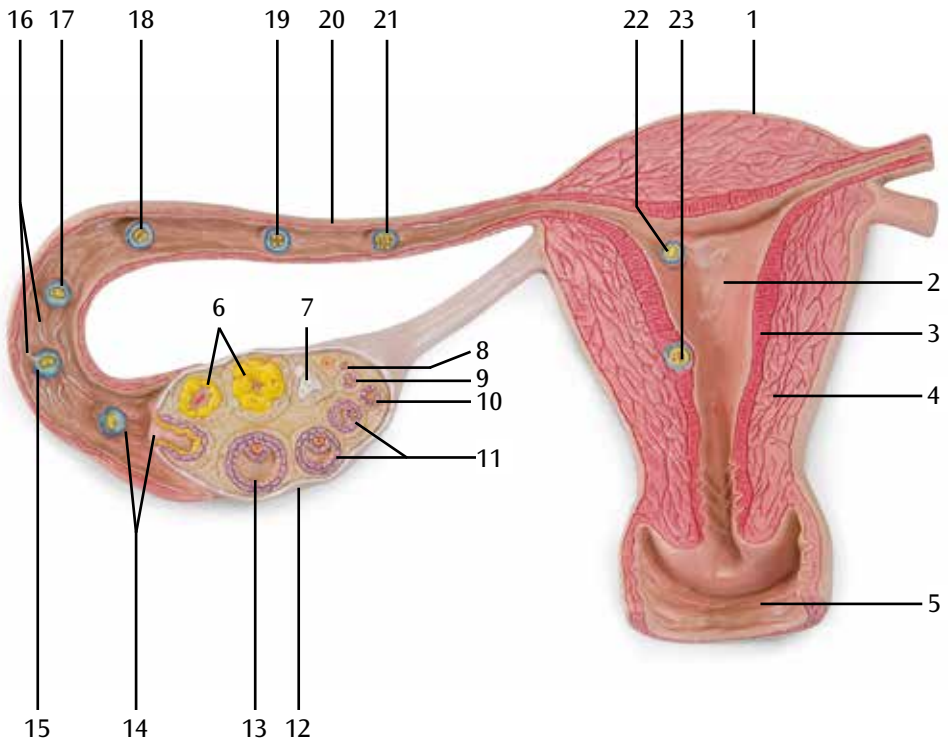
Un ovule fraîchement libéré est représenté dans l'oviducte, à proximité de l'ovaire, avec la zone pellucide et la corona radiata (épithélium périoovulaire) (fig. 1). Un plus haut, dans l'excavation de l'oviducte (ampulla tubae uterina ou ampoule de la trompe utérine), un spermatozoïde pénètre dans l'ovule (imprégnation) (fig. 2). Un peu plus loin dans l'oviducte, un ovule fécondé (zygote) est illustré avec un pronucleus mâle et un pronucleus femelle (fig. 3).

On peut observer les stades de segmentation suivants :

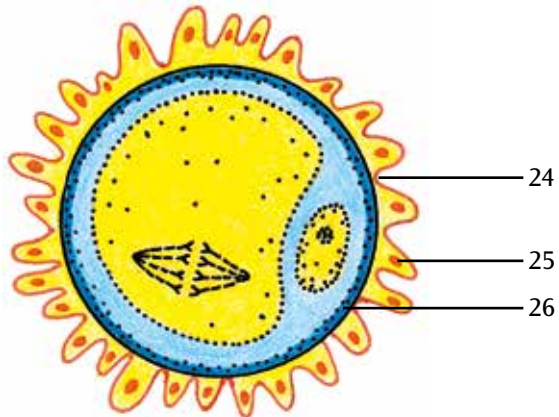
- Stade bicellulaire (fig. 4)
- Stade quadricellulaire (fig. 5)
- Morula (fig. 6)

Dans la cavité utérine (cavitas uteri) sont représentés des blastocystes de 4 jours (fig. 7) et un embryon d'environ 12 jours, complètement implanté dans la muqueuse utérine (fig. 8).

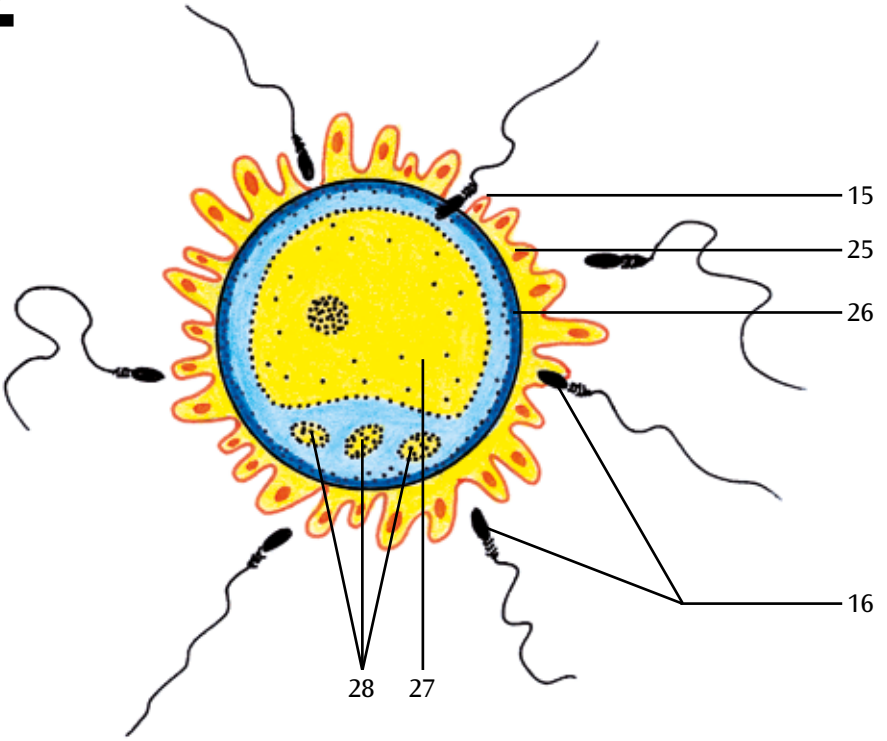
- | | |
|----------------------------------------------------|---------------------------------|
| 1 Utérus | 31 Cavité du blastocyste |
| 2 Cavité utérine | 32 Embryoblaste |
| 3 Muqueuse | 33 Caduque capsulaire |
| 4 Myomètre | 34 Sac vitellin |
| 5 Vagin | 35 Cavité amniotique |
| 6 Corps jaune | 36 Mésoderme extra-embryonnaire |
| 7 Corpus albicans | 37 Cavité chorale |
| 8 Follicule primordial | |
| 9 Follicule primaire | |
| 10 Follicule secondaire | |
| 11 Follicule tertiaire jeune | |
| 12 Ovaire | |
| 13 Follicule tertiaire mûr (follicule de De Graaf) | |
| 14 Ovulation | |
| 15 Fécondation | |
| 16 Sperme | |
| 17 Ovule fécondé avec pronucleus mâle et femelle | |
| 18 Stade bicellulaire | |
| 19 Stade quadricellulaire | |
| 20 Oviducte | |
| 21 Morula | |
| 22 Blastocyste | |
| 23 Embryon implanté | |
| 24 Ovule libéré | |
| 25 Corona radiata | |
| 26 Zone pellucide | |
| 27 Oeuf | |
| 28 Globule polaire | |
| 29 Blastomères | |
| 30 Trophoblaste | |



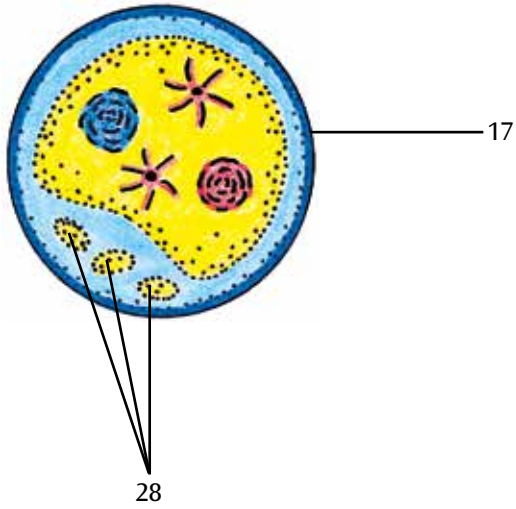
1



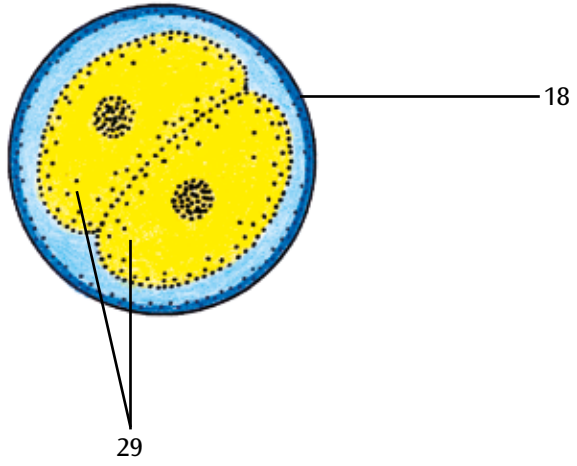
2



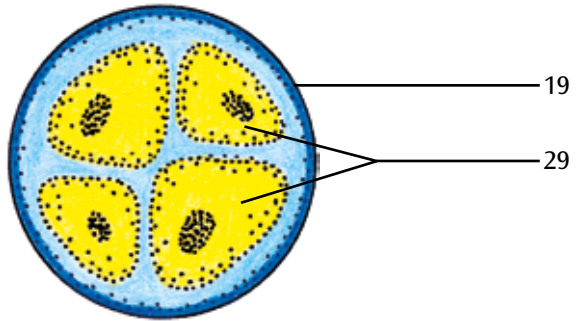
3



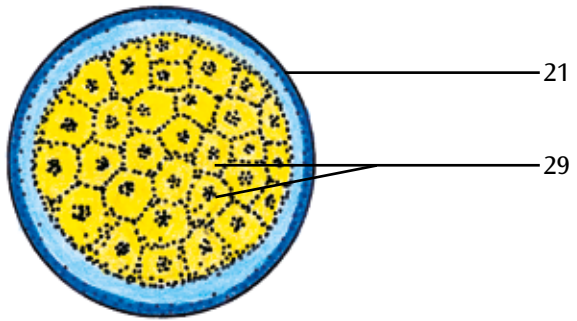
4



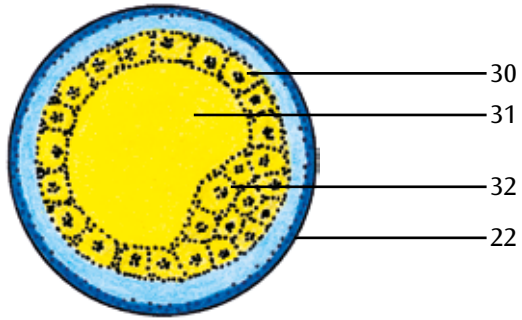
5



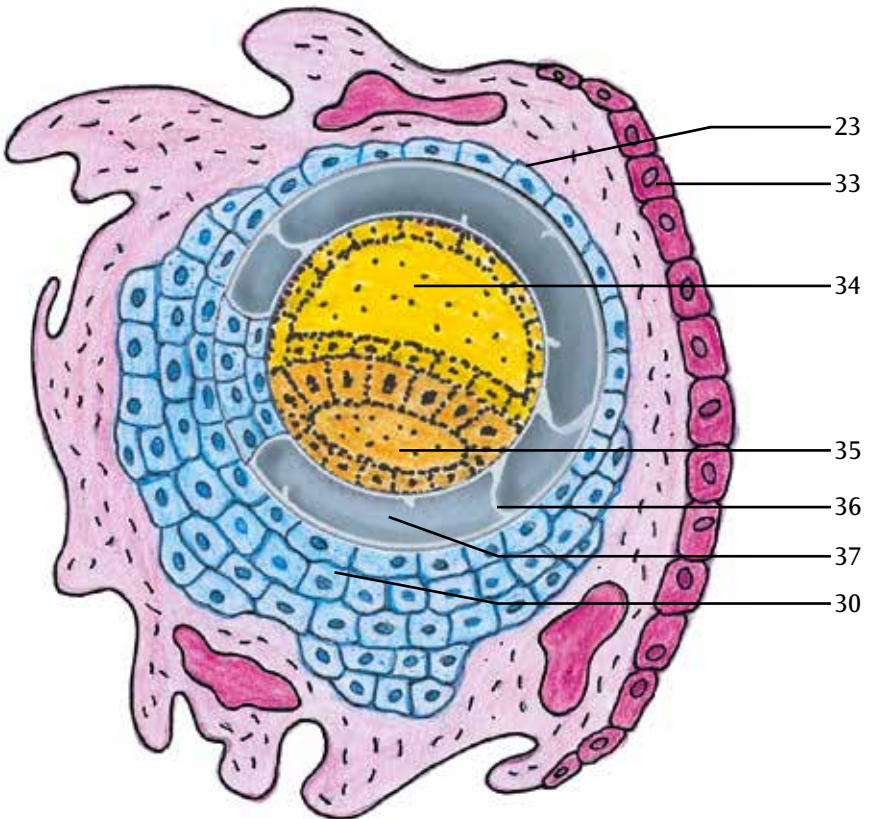
6



7



8



Estágios da fecundação e desenvolvimento da célula-ovo

Português

O modelo apresenta uma representação esquemática do amadurecimento do óvulo, da ovulação, da fecundação e do desenvolvimento da célula-ovo até a sua nidação. Os estágios de desenvolvimento são visíveis, por um lado, ampliados no ovário, na tuba uterina e no útero, por outro lado, parcialmente visíveis numa outra ampliação na base do modelo.

No ovário são visíveis os folículos primordiais, primários, secundários e vesiculares, assim como folículo vesicular livre e um corpo lúteo.

No canal uterino perto do ovário encontra-se uma célula-ovo recém liberada com zona pelúcida e coroa radiada (parte do epitélio folicular) (fig. 1). Mais adiante, na ampola da tuba uterina, um espermatozóide penetra no óvulo (impregnação) (fig. 2). Na continuação da tuba uterina encontra-se representada uma célula-ovo fecundada (zigoto) com um procarionte masculino e um feminino (fig. 3).

Os seguintes estágios estão representados:

- blastômero de duas células (fig. 4)
- blastômero de quatro células (fig. 5)
- Mórula (fig. 6)

Na cavidade uterina estão representados blastocistos de 4 dias (fig. 7) e uma célula-ovo de aproximadamente 12 dias, que se encontra completamente implantada na mucosa do útero (fig. 8).

- | | |
|----------------------------------------------------------|-------------------------------|
| 1 Útero | 30 Trofoblasto |
| 2 Cavidade uterina | 31 Cavidade dos blastocistos |
| 3 Endométrio | 32 Embrioblasto |
| 4 Miométrio | 33 Parte da mucosa do útero |
| 5 Vagina | 34 Bolsa vitelina |
| 6 Corpo lúteo | 35 Cavidade amniótica |
| 7 Corpo albicans | 36 Mesoderma extra-embriônico |
| 8 Folículo primordial ovariano | 37 Celoma |
| 9 Folículo primário ovariano | |
| 10 Folículo secundário ovariano | |
| 11 Folículos vesiculares ovarianos | |
| 12 Ovários | |
| 13 Folículo de Graaf | |
| 14 Ovulação | |
| 15 Fecundação | |
| 16 Espermatozóide | |
| 17 Óvulo fecundado com procariontes feminino e masculino | |
| 18 Blastômero de duas células | |
| 19 Blastômero de quatro células | |
| 20 Tuba uterina | |
| 21 Mórula | |
| 22 Blastocisto | |
| 23 Célula-ovo implantada | |
| 24 Oócito secundário | |
| 25 Coroa radiada | |
| 26 Zona pelúcida | |
| 27 Óvulo | |
| 28 Corpos polares | |
| 29 Blastômero | |

Stadi della fecondazione e sviluppo germinale

Il modello illustra attraverso una rappresentazione schematica la maturazione dell'ovulo, l'ovulazione, la fecondazione e lo sviluppo germinale fino all'impianto dell'embrione. Gli stadi dello sviluppo sono ingranditi nell'ovaio, nella tuba uterina e nell'utero e sono parzialmente visibili da un ulteriore ingrandimento sul basamento.

Nell'ovaio sono visibili i follicoli primordiali, primari e secondari, oltre al follicolo terziario rotto e al corpo luteo.

Nella tuba uterina in prossimità dell'ovaio si evidenzia un ovulo di recente maturazione con zona pellucida e corona radiata (parte dell'epitelio follicolare) (Fig. 1). Più in alto, nella concavità della tuba uterina (Ampulla tubae uterina), uno spermatozoo penetra nell'ovulo (impregnazione) (Fig. 2). Nel successivo percorso della tuba è raffigurato un ovulo fecondato (zigote) con un pronucleo maschile e uno femminile (Fig. 3).

Si osservano quindi i seguenti stadi cellulari:

- stadio a due cellule (Fig. 4)
- stadio a quattro cellule (Fig. 5)
- morula (Fig. 6)

Nella cavità uterina sono rappresentati un blastocisto di 4 giorni (Fig. 7) e un embrione di 12 giorni completamente impiantato nella mucosa uterina (Fig. 8).

- | | |
|-------------------------------------------------------|-------------------------------|
| 1 Utero | 31 Blastociste |
| 2 Cavità uterina | 32 Embrioblasto |
| 3 Mucosa | 33 Parte della mucosa uterina |
| 4 Strato muscolare | 34 Sacco vitellino |
| 5 Vagina | 35 Cavità amniotica |
| 6 Corpo luteo | 36 Mesoderma extraembrionale |
| 7 Corpus albicans | 37 Cavità coriale |
| 8 Follicolo ovarico primordiale | |
| 9 Follicolo ovarico primario | |
| 10 Follicolo ovarico secondario | |
| 11 Follicoli terziari precoci | |
| 12 Ovaio | |
| 13 Follicolo terziario maturo (Follicolo di Graaf) | |
| 14 Ovulazione | |
| 15 Fecondazione | |
| 16 Spermatozoi | |
| 17 Ovulo fecondato con pronucleo maschile e femminile | |
| 18 Stadio a due cellule | |
| 19 Stadio a quattro cellule | |
| 20 Tuba uterina | |
| 21 Morula | |
| 22 Blastocisto | |
| 23 Embrione impiantato | |
| 24 Ovocito secondario | |
| 25 Corona radiata | |
| 26 Zona pellucida | |
| 27 Uovo | |
| 28 Polociti | |
| 29 Blastomeri | |
| 30 Trofoblasto | |

卵成熟と胚の発達モデル

日本語

このモデルでは、卵成熟、排卵、受精、胚盤胞、それぞれの過程をしめしており、胚が子宮壁に着床するまでの様子がわかります。卵巣、卵管、子宮内におけるそれぞれの発達段階を模型で再現し、台座では卵と胚の様子をイラストで大きく描いています。

卵巣の内部では、原始卵胞、一次卵胞、二次卵胞、三次卵胞に加えて、分裂した三次卵胞や黄体も見ることができます。

次の発生段階のイラストが描かれています

図1：透明帯と放線冠（卵胞上皮の一部）に包まれた排卵直後の卵細胞。卵巣近くの卵管内で見られます。

図2：精子が卵細胞と融合（受精）しようとしているところ。卵管膨大部内に見られます。

図3：男性前核と女性前核をもつ受精後の卵細胞（受精卵）。図2よりさらに卵管を進んだ場所で見られます。

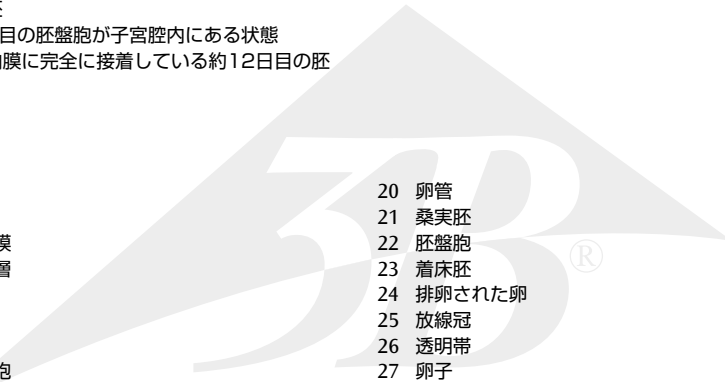
図4：2細胞期

図5：4細胞期

図6：桑実胚

図7：約4日目の胚盤胞が子宮腔内にある状態

図8：子宮内膜に完全に接着している約12日目の胚

- 
- | | |
|------------|-------------------|
| 1 子宮 | 20 卵管 |
| 2 子宮腔 | 21 桑実胚 |
| 3 子宮内膜 | 22 胚盤胞 |
| 4 子宮筋層 | 23 着床胚 |
| 5 膈 | 24 排卵された卵 |
| 6 黄体 | 25 放線冠 |
| 7 白体 | 26 透明帯 |
| 8 原始卵胞 | 27 卵子 |
| 9 一次卵胞 | 28 極体(極細胞) |
| 10 二次卵胞 | 29 卵割球 |
| 11 グラーフ卵胞 | 30 栄養芽層(トロホブラスト) |
| 12 卵巣 | 31 胚下腔 |
| 13 グラーフ卵胞 | 32 胚結節(胚盤胞の内部細胞塊) |
| 14 排卵 | 33 脱落膜 |
| 15 受精 | 34 卵黄囊 |
| 16 精子 | 35 羊膜腔 |
| 17 前核を有する卵 | 36 胚体外中胚葉 |
| 18 2細胞期 | 37 体腔 |
| 19 4細胞期 | |

受精卵和胚胎的各阶段

该模型提供了一个示意图来说明卵子的成熟，排卵，受精和分化成胚胎植入在子宫壁。在被放大的子宫、输卵管、卵巢模型内可以看到各个发展阶段，每一阶段更清晰的图像被印在模型底座上。

卵巢内包含原始、初级、次级、三级卵泡和成熟卵泡，以及黄体和白体。

开始分裂的受精卵，带有透明带和放射冠（毛囊上皮部分），在模型的输卵管靠近卵巢处展示（图1）。

精子穿透卵子在输卵管壶腹部受精（图2）。

受精卵包含精原核和卵原核，在模型的输卵管处展示（图3）。

受精卵开始有丝分裂：

- 受精卵分裂成2个细胞（图4）
- 受精卵分裂成4个细胞（图5）
- 受精卵分裂成桑椹胚（图6）

在模型的子宫内，一个是4天的囊胚，附着在子宫内膜上（图7），一个是约12天的胚泡，已完全植入子宫内膜中（图8）。

- 1 子宫
- 2 子宫腔
- 3 子宫内膜
- 4 子宫肌层
- 5 阴道
- 6 黄体
- 7 白体
- 8 原始卵泡
- 9 初级卵泡
- 10 次级卵泡
- 11 成熟卵泡
- 12 卵巢
- 13 卵泡
- 14 排卵
- 15 受精
- 16 精子
- 17 卵原核
- 18 分裂成2个细胞
- 19 分裂成4个细胞
- 20 输卵管
- 21 桑椹胚
- 22 囊胚
- 23 胚胎移植
- 24 分裂的卵
- 25 透明带和放射冠
- 26 透明区
- 27 卵
- 28 极体
- 29 卵裂球（受精卵分裂，卵裂细胞）
- 30 胚胎滋养层
- 31 胚泡腔
- 32 胚胎内细胞群
- 33 蜕膜
- 34 卵黄囊
- 35 羊膜囊
- 36 中胚层
- 37 体腔

3B Scientific

A worldwide group of companies



3B Scientific GmbH

Rudorffweg 8 • 21031 Hamburg • Germany

Tel.: + 49-40-73966-0 • Fax: + 49-40-73966-100

www.3bscientific.com • 3b@3bscientific.com

© Copyright 2005 / 2017 for instruction manual and design of product:
3B Scientific GmbH, Germany